4. 注意すべき疾患（後編）

❻ 外傷性腕神経叢麻痺

1-概要

●主にオートバイ事故により発生。
一側上肢の弛緩性麻痺を生じる。

2-損傷部位による分類

●節前損傷（引き抜き損傷）
自然治癒は見込めない

●節後損傷
多くはアクソノトメーシス

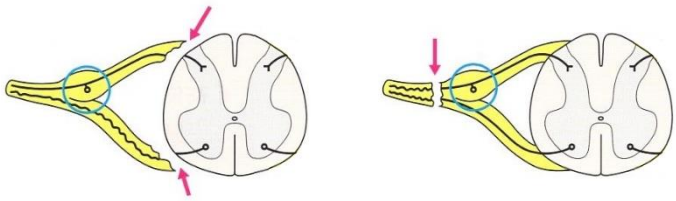

3-麻痺型分類

●節前/節後損傷の位置、特徴
高位別の特徴

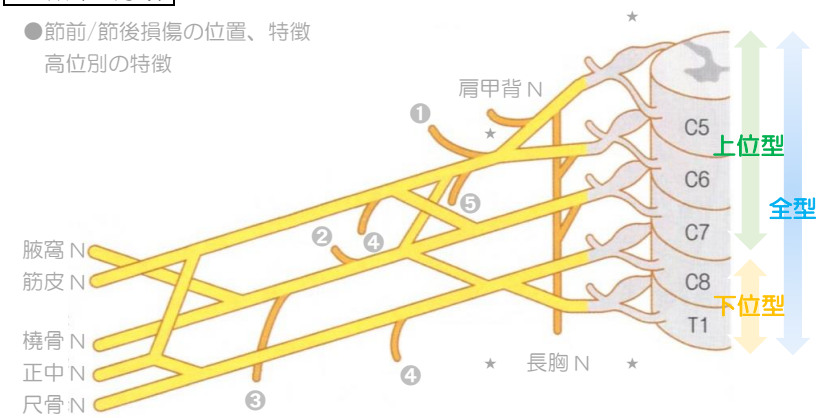

4-腕神経叢鎖骨上部の神経

神経	筋肉
肩甲背神経	⇨肩甲挙筋/菱形筋
❶肩甲上神経	⇨棘上筋 / 棘下筋
❷肩甲下神経	⇨肩甲下筋/大円筋
長胸神経	⇨前鋸筋
❸胸背神経	⇨広背筋
❹内/外側胸筋神経	⇨大胸筋
❺鎖骨下筋神経	⇨鎖骨下筋

5-上位型麻痺

●Erb-Duchenne 型麻痺
- Waiter's tip position
- 腋窩神経/筋皮神経/橈骨神経の麻痺
- 分娩麻痺に多く自然治癒が見込める

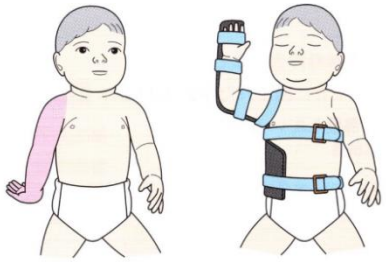

6-下位型麻痺

●Klumpke 型麻痺
- 内在筋マイナス肢位
- 内在筋（骨間筋/虫様筋）の弛緩性麻痺。発生は少ない

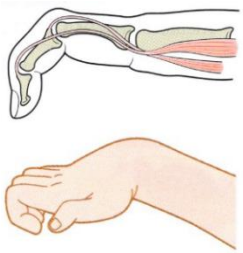

7-下位型麻痺と自律神経

●下位型は T_1 を含むため交感神経幹損傷を合併し、暗所での縮瞳が困難になる
※ホルネル徴候⇨縮瞳 / 眼瞼下垂 / 眼球陥凹

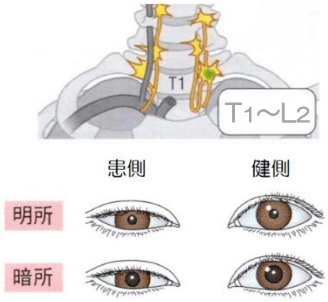

損傷部位	損傷型	特徴	自然修復⇨予後
節前損傷	●神経断裂	●：➡　　、　　の麻痺がみられる	●不能⇨神経移行術/筋腱移行術
節後損傷	●軸索損傷	●鎖骨上窩から腋窩の➡　　がみられる	●可能⇨2～3か月の保存療法

麻痺型	別名	発生頻度	損傷部位	麻痺	ホルネル徴候
全型		●➡	●➡　　が多い	●完全弛緩性麻痺/筋萎縮	➡
上位型	●➡		●➡　　が多い	●➡	➡
下位型	●➡	●➡		●➡	➡

❼ 分娩麻痺 Birth palsy

1-概要

●分娩時に肩等が牽引され発生する腕神経叢麻痺。
骨盤位分娩や無理な鉗子分娩を原因とすることが多い。

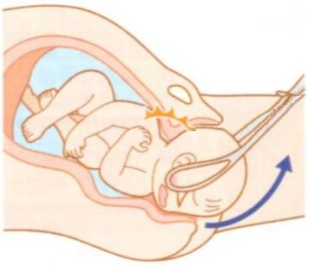

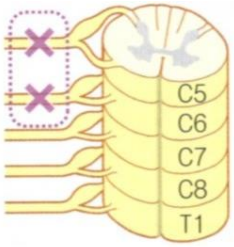

2-症状/予後

●上位型麻痺が多く予後は良好。
麻痺残存例では学童期に機能再建術を行う。

⇨腋窩神経麻痺
・肩 / 内転内旋

⇨筋皮神経麻痺
・肘 / 伸展

⇨橈骨神経麻痺
・前腕 / 回内
・手指 / 屈曲尺屈

❽ 副神経麻痺

1-概要

●僧帽筋や胸鎖乳突筋の麻痺。多くは後頸三角の外科的操作で発生。　（頸部リンパ節生検/腫瘍摘出）
肩外転時に肩甲骨を体幹に引き付けられず肩甲骨内側縁が膨隆する。　※外傷性腕神経叢麻痺に合併することもある。

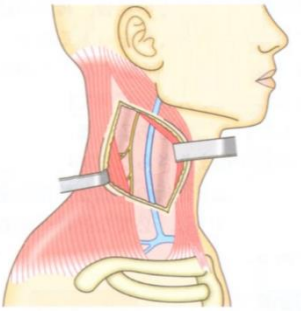

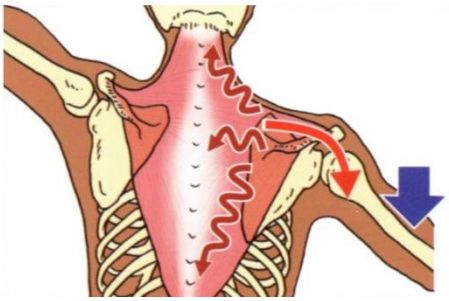

❾ 長胸神経麻痺

1-概要

●前鋸筋の麻痺。多くはコンタクトスポーツや重いリュックサック、テニスやバレーの慢性的な牽引刺激で発生。
肩関節屈曲で翼状肩甲骨となり挙上困難となる。　※外傷性腕神経叢麻痺に合併することがある。

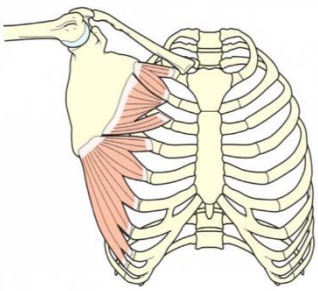

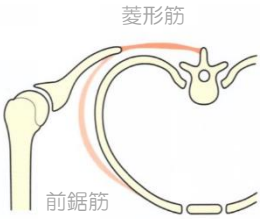

疾患	病態	症状	治療/予後
分娩麻痺	●➡	●➡	●自然治癒
副神経麻痺	●➡	●肩甲帯の鈍痛/外転制限	●観血療法/代償機能訓練
長胸神経麻痺	●➡	●➡	●保存療法

ご清聴ありがとうございました。

第３４回　確認問題

問題１　外傷性腕神経叢麻痺で正しいものはどれか。
１．高齢者の転倒で発生する
２．上位型では節後損傷が多い
３．痙性麻痺が生じる
４．節前損傷は予後良好である

問題２　外傷性腕神経叢麻痺の上位型の特徴的肢位はどれか。
１．ドロップアームサイン
２．ホルネル徴候
３．ウェイターズチップポジション
４．内在筋マイナス肢位

問題３　外傷性腕神経叢麻痺の下位型の特徴で誤りはどれか。
１．ホルネル徴候
２．発生頻度は少ない
３．内在筋マイナス肢位
４．Ｃ５～Ｃ７損傷である

問題４　外傷性腕神経叢麻痺の特徴で正しいものはどれか
１．前鋸筋の麻痺は節後損傷を疑う
２．ホルネル徴候は上位型損傷に多い
３．全型では節前損傷が発生しやすい
４．引き抜き損傷は自然回復が望める

問題５　疾患と特徴の組み合わせで正しいものはどれか。
１．長胸神経麻痺――――――僧帽筋麻痺
２．引き抜き損傷――――――節後損傷
３．副神経麻痺――――――前鋸筋麻痺
４．分娩麻痺――――――上位型

※参考
❻外傷性腕神経叢麻痺
節前損傷　➡　前鋸筋　、　菱形筋
節後損傷　➡　チネル徴候
全　　型　➡　多い　➡　節前損傷　➡あり
上位型　➡　エルブ型　➡節後損傷　➡ウェイターチップポジション　➡なし
下位型　➡　クルンプケ型　➡少ない　➡　内在筋マイナス肢位　➡あり
❼分娩麻痺　➡外傷性腕神経叢上位型麻痺　➡ウェイターチップポジション
❽副神経麻痺　➡僧帽筋麻痺
❾長胸神経麻痺➡前鋸筋麻痺　➡翼状肩甲骨

問題１－２　分娩麻痺に多く外力が弱いため節後損傷となる
末梢神経損傷では弛緩性麻痺となる、
痙性麻痺は脳血管障害など中枢神経障害で発生する
腋窩神経、筋皮神経、橈骨神経が麻痺するため
問題２－３　C7―T1 損傷である
問題３－４
問題４－３　１．節後損傷では前鋸筋や菱形筋は温存される
２．ホルネル徴候は T1 を含む、全型や下位型で見られる
４．神経完全断裂では自然回復は期待できない
問題５－４　１．前鋸筋麻痺、２．節前線維、３．僧帽筋-