

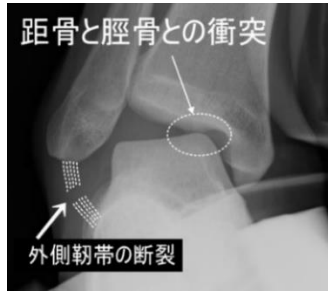
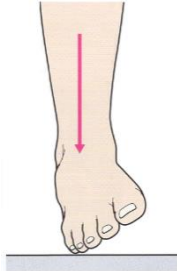
( a 距骨滑車の骨軟骨損傷、b 足根洞症候群、c 腓骨筋腱脱臼、d 衝突性外骨腫、e 三角骨障害)

## 2. 足関節捻挫の類症鑑別

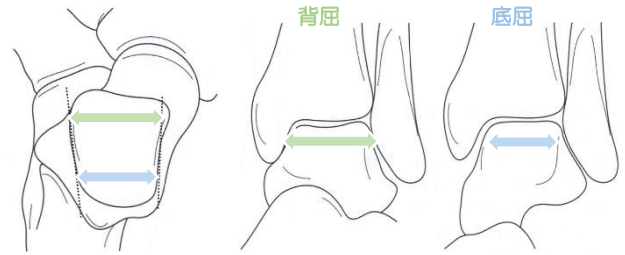
### a. 距骨滑車の骨軟骨損傷

#### 1-発生機序

※内反捻挫に合併  
強い軸圧が加わる



#### 2-底背屈と安定性



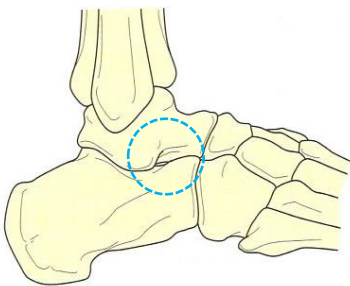
※距骨滑車（距骨関節面）は前方部が後方部より5mm幅が広い  
ため、底背屈時における関節面安定には大きく差が生じる。

3-内反の2パターン	外観	関節面	損傷部位は？
足関節 <b>底屈</b> + 内転			
足関節 <b>背屈</b> + 内転			

### b. 足根洞症候群

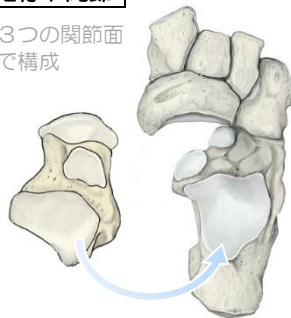
●外果の前下方にある距骨下関節の開口部。足関節内反捻挫による距骨下関節の靭帯損傷合併が関連。

#### 1-足根洞

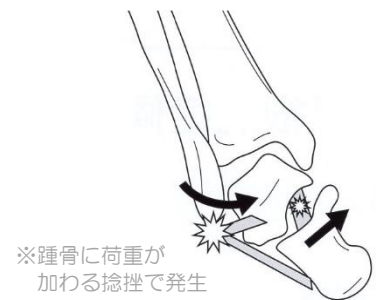

#### 2-距骨下関節

※3つの関節面  
で構成



#### 3-発生機序



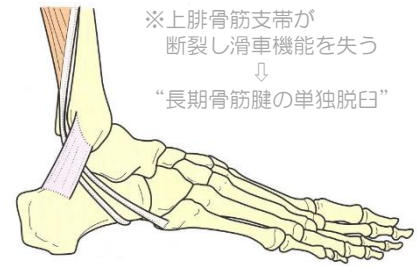
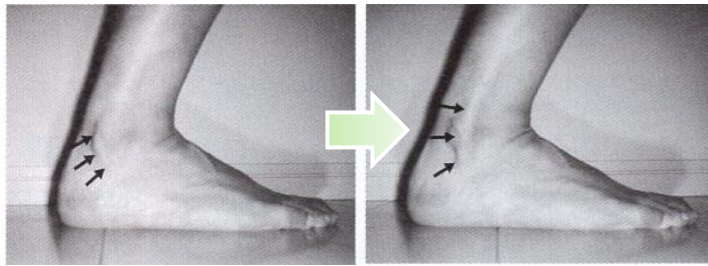
※踵骨に荷重が  
加わる捻挫で発生

a. 距骨滑車の 骨軟骨損傷	概要	●内反捻挫や外果骨折に合併し受傷時見落とされやすい関節軟骨損傷 ●明らかな外傷：●あり⇒骨軟骨損傷 ●なし⇒離断性骨軟骨炎
	症状	●足関節捻挫等の治療後も長期にわたり運動痛や ROM 制限が残存
	受傷起点	● <b>底屈</b> + 内転 : → ● <b>背屈</b> + 内転 : →
	治療	●関節内遊離体：●なし⇒保存療法ギプス固定 ●あり⇒観血療法関節鏡
b 足根洞症候群	概要/症状	●外果前下方に存在する距骨下関節の漏斗状開口部 ●足関節捻挫後に足根洞開口部の→、後足部の→ が残存
	治療	●足根洞及び後距踵関節のステロイド注射

( a 距骨滑車の骨軟骨損傷、b 足根洞症候群、c 腓骨筋腱脱臼、d 衝突性外骨腫、e 三角骨障害 )

### c. 腓骨筋腱脱臼

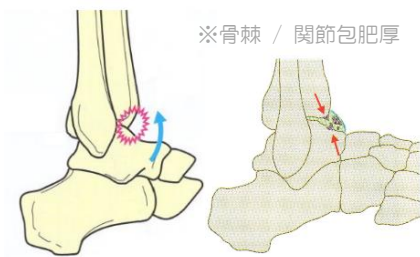
**1-概要** ●足関節背屈時に腓骨筋腱に著しい収縮力が生じ、腱脱臼を生じる稀な疾患。※腓骨腱溝の浅い先天性の場合もある。



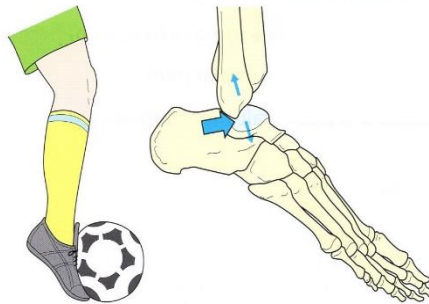### d. 衝突性外骨腫 (フットボーラーズ アンクル)

**1-概要**

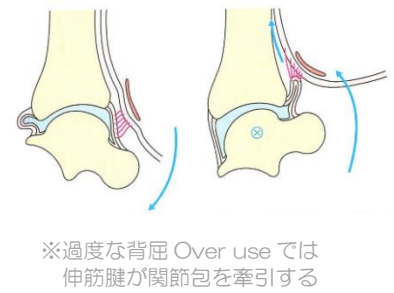
●足関節前方にインピンジメントが発生し骨棘が生じたもの。



**2-発生要因 (骨性)**



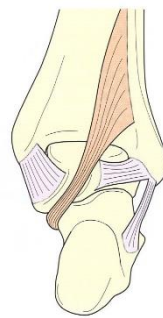
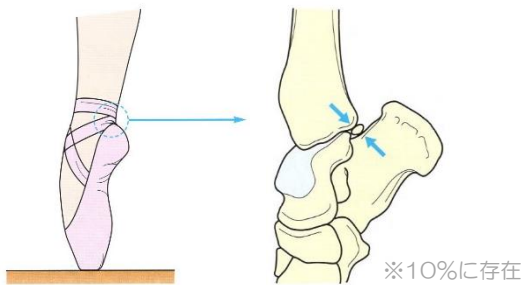
**3-発生要因 (軟部組織性)**



### e. 三角骨障害

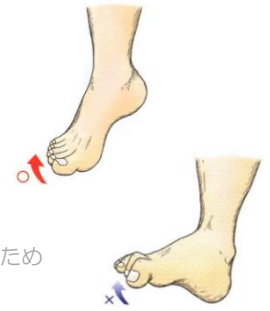
**1-概要**

●足関節後方の過剰骨 (三角骨) 有痛化したもの



※長拇指屈筋炎の鑑別

- 足関節底屈位 ⇒ 足趾背屈○
- 足関節背屈位 ⇒ 足趾背屈×



“長拇指屈筋”の緊張が生じ趾が屈側に引かれるため

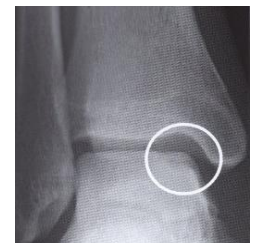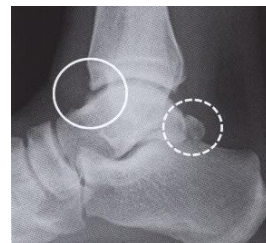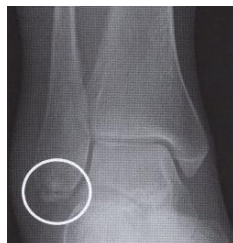c. 腓骨筋腱脱臼	特徴	● → の単独脱臼が多い。 ● 足関節外側靭帯損傷と要鑑別
	発生機序	● 足関節の急激な → により腓骨筋支帯が断裂し発生。
	治療	● 足関節 → で腱が滑脱するため → で固定する。
d. 衝突性外骨腫	特徴	● 脛骨遠位端前縁と距骨頸部の衝突により → が発生したもの
	症状	● 足関節前面の疼痛や → の制限 ● 関節前面の関節包の肥厚、隆起
e. 三角骨障害	特徴	● 距骨後外側に生じた → が原因
	症状	● 足関節 → 位で運動痛 ● 要鑑別 →

### f. 腓骨下端裂離骨折

※参考: 各疾患の単純X線像

●足関節内反捻挫の合併症として注意を要する

10歳未満	多くは裂離骨折
10~40歳	靭帯損傷 > 裂離骨折
40~65歳	靭帯損傷 < 裂離骨折
65歳以上	多くは裂離骨折



( a 距骨滑車の骨軟骨損傷、b 足根洞症候群、c 腓骨筋腱脱臼、d 衝突性外骨腫、e 三角骨障害)

## 第25回 練習問題

問題1 距骨滑車の骨軟骨損傷の好発部位はどれか。2つ選べ。

1. 外側前方部
2. 外側後方部
3. 内側前方部
4. 内側後方部

問題2 足根洞症候群で誤りはどれか。

1. 距骨下関節の損傷である
2. 足根洞開口部は外果後方にある
3. 足関節捻挫後に現れやすい
4. 後足部の不安定感がある

問題3 腓骨筋腱脱臼で誤りはどれか

1. 足関節屈曲位で脱臼する
2. 上腓骨筋支帯の損傷が多い
3. 長腓骨筋腱の単独脱臼が多い
4. 外側靭帯損傷と鑑別が必要

問題4 衝突性外骨腫で誤りはどれか

1. 足関節の不安定性が要因
2. 足関節前方の過剰骨である
3. 足関節前方の関節包の肥厚がある
4. 足関節前方に隆起がみられる

問題5 三角骨障害で誤りはどれか

1. 足関節底屈位で疼痛がみられる
2. 足関節捻挫後にみられやすい
3. 距骨後方の骨棘形成がみられる
4. 長母指屈筋腱損傷と鑑別を要する

参考)

a 距骨滑車	底屈+内転 背屈+内転	→内側後方 →外側前方
b 足根洞症候群	概要症状	→疼痛 →不安定感
c 腓骨筋腱脱臼	特徴 発生机序 治療	→長腓骨筋腱 →背屈 →背屈 →底屈位
d 衝突性外骨腫	特徴 症状	→骨棘 →背屈 →過剰骨
e 三角骨障害	特徴 症状	→底屈 →長母指屈筋炎